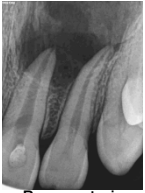

Quando hablamos de pronóstico desfavorable en las piezas dentarias, nos referimos a aquellas que han sufrido determinadas situaciones como por ejemplo: Tiene lesiones periapicales extensas, Presenta fracturas radiculares, Fue sometida a cirugías apicales sin éxito, Presenta reabsorciones secundarias a traumatismos u otras causas.

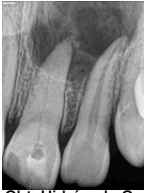Mía 13 años, pieza dentaria 21

Test de Sensibilidad: Positivo en 22 y 23; negativo en 21
Sondaje: normal

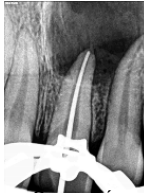Diagnóstico Pulpar: Tratamiento endodóntico iniciado
Diagnóstico Periapical: Periodontitis apical asintomática



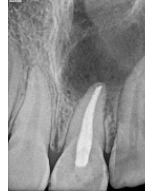Preoperatoria



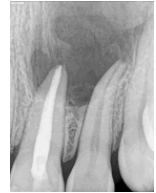Obt. Hidróx. de Ca



Conometría



Postoperatoria



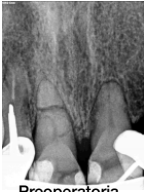Control 5 meses

Felix 51 años, pieza dentaria 11

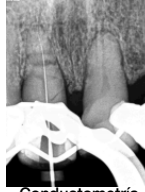Motivo de consulta: derivado de la guardia odontológica, accidente en vía pública

Examen extraoral: tumefacción Examen intraoral: férula metálica, que abarca las piezas de 13 a 23

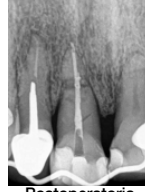Test de sensibilidad: negativo en 11 Diagnóstico Pulpar: Necrosis pulpar Diagnóstico Periapical: Tejido apical normal



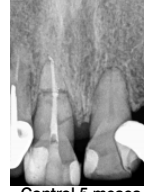Preoperatoria



Conductometría



Postoperatoria

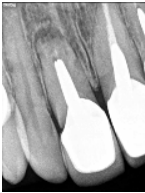

Control 5 meses

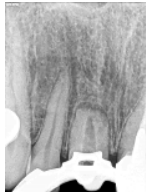Gabriela 45 años, pieza dentaria 11

Motivo de consulta: fistula, retratamientos y apicectomías previas.

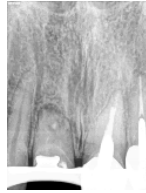
Diagnóstico Pulpar: Pieza endodónticamente tratada Diagnóstico Periapical: Absceso apical crónico



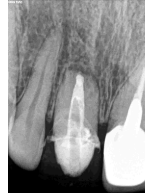Preoperatoria



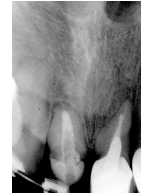Desmontaje



Obt. Hidróx. de Ca



Postoperatoria

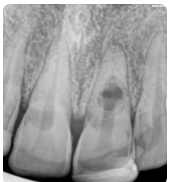

Control 14 meses

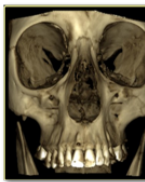
Vanina 28 años, pieza dentaria 11

Motivo de consulta: derivada por su odontólogo por hallazgo radiográfico

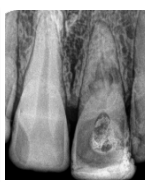Pruebas de sensibilidad: Térmicas y eléctricas negativo, 21 positivo.



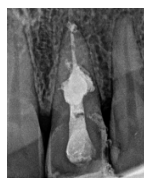
Preoperatoria



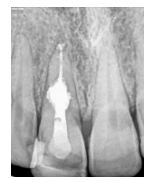
CBCT Preoperatoria



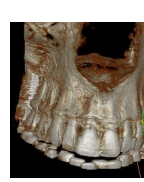
Obt. Hidróx. de Ca



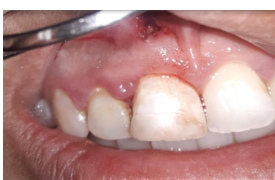Postoperatoria



Control 6 meses

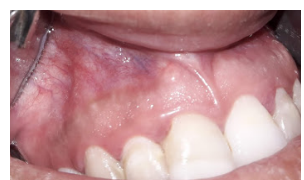

CBCT Postoperatoria



Preoperatoria

En el plan de tratamiento tenemos que ponderar las posibilidades de reparación y contar con el compromiso del paciente. Puede que el resultado final no sea del todo satisfactorio, pero aún así la modificación del escenario, supone un beneficio para el paciente, que podrá recibir una tratamiento rehabilitador con mejor pronóstico. El tratamiento endodóntico tiene como objetivo, entonces, preparar el terreno protético



Control 6 meses