

## TRATAMIENTO DE FRACTURA RADICULAR DE TERCIO CERVICAL EN INCISIVO CENTRAL SUPERIOR

Florencia Cires, Julieta Le Roux, Cecilia Rourera, Gabriela Martín  
Universidad Católica de Córdoba

**INTRODUCCIÓN:** La fractura radicular es un traumatismo que afecta a la raíz e involucra dentina, cemento y pulpa. El fragmento apical, generalmente, no presenta lesión; mientras que el coronario cuando se desplaza, puede ser considerado una luxación generando lesión al ligamento periodontal y paquete vasculonervioso de la pulpa coronaria.

### REPORTE DE CASO CLÍNICO:

Paciente de 18 años. Masculino. **Motivo de consulta:** Movilidad pieza dentaria 2.1. Sufrió un traumatismo jugando al rugby, 15 días antes de la consulta. A los 10 años había sufrido un traumatismo en dientes antero superiores. **Examen clínico:** Ligeró cambio de coloración en 1.1. Fractura adamantina y Movilidad grado I en 2.1. Asintomático. **Test de sensibilidad:** positivo en 2.1 y negativo en 1.1. **Profundidad de sondaje:** Normal.

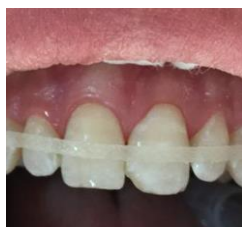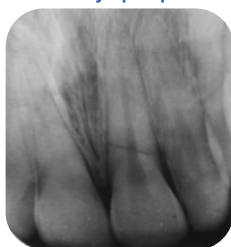
**CBCT inicial:** tabla vestibular intacta.

**DIGNÓSTICO:** Fractura radicular transversal a nivel cervical en 2.1 y calcificación de cámara y conducto en 1.1.

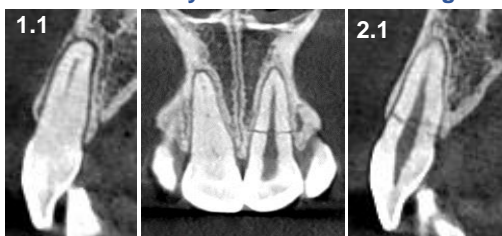**TRATAMIENTO:** Férula flexible con fibra de vidrio trenzada impregnada en resina (Interlig-Angelus) durante 3 meses. Alivio de oclusión. Reconstrucción con resina en 2.1 **Controles** clínico y radiográfico a 1, 3, 6 y 9 meses. Se mantuvo la vitalidad pulpar. **CBCT 9 meses:** se observó mayor radiopacidad en la línea de fractura y disminución de la luz del conducto a nivel de la fractura. Signos de reparación con tejido mineralizado en la línea de fractura. Espacio del ligamento periodontal normal. En 1.1 se observó la misma calcificación que en la CBCT previa, como consecuencia del traumatismo que sufrió a los 10 años

En 1.1 se observó la misma calcificación que en la CBCT previa, como consecuencia del traumatismo que sufrió a los 10 años

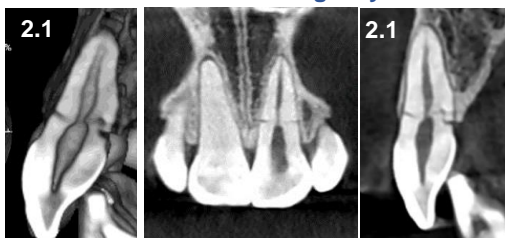
**CONCLUSIÓN:** La CBCT fue importante para el diagnóstico de la fractura cervical y evaluar la reparación posterior al tratamiento. El alivio de la oclusión y férula flexible por 3 meses resultó favorable para la reparación de la fractura cervical. La vitalidad pulpar del fragmento coronario fue fundamental para la reparación de la fractura cervical en 2.1 con formación de tejido duro mineralizado. La calcificación en 1.1 fue consecuencia del traumatismo que sufrió el paciente a los 10 años



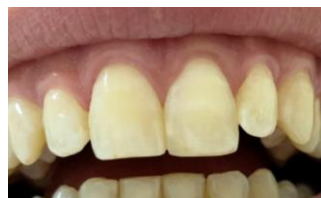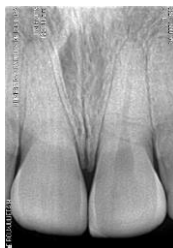RX Previa y Férula flexible Interlig



CBCT Previa. Cortes Sagital y Frontal



CBCT 9 meses. Corte sagital 3D.



Control clínico y rx 9 meses

1-Andreasen F, Cvek M. Root Fractures. Atlas of Traumatic Injuries (4th edn). Oxford Blackwell, 2007 337-71  
2-Andreasen JO, Méjare I, Cvek M. Healing of 400 intra-alveolar root fractures. 2. Effect of treatment factors such as treatment delay, repositioning, splinting type and period and antibiotics. Dent Traumatol 2004; 203-11  
3-Geoffrey S, Heithersay AO, Bill Kahler. Healing responses following transverse root fracture: a historical review and case reports showing healing with calcified tissue and fibrous tissue. Dental Traumatology 2013.